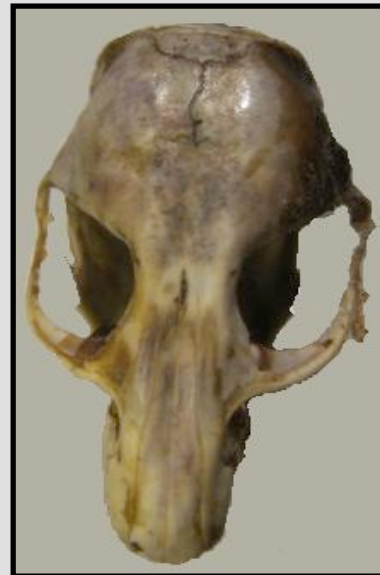

global.anato.cl

1Agc00002

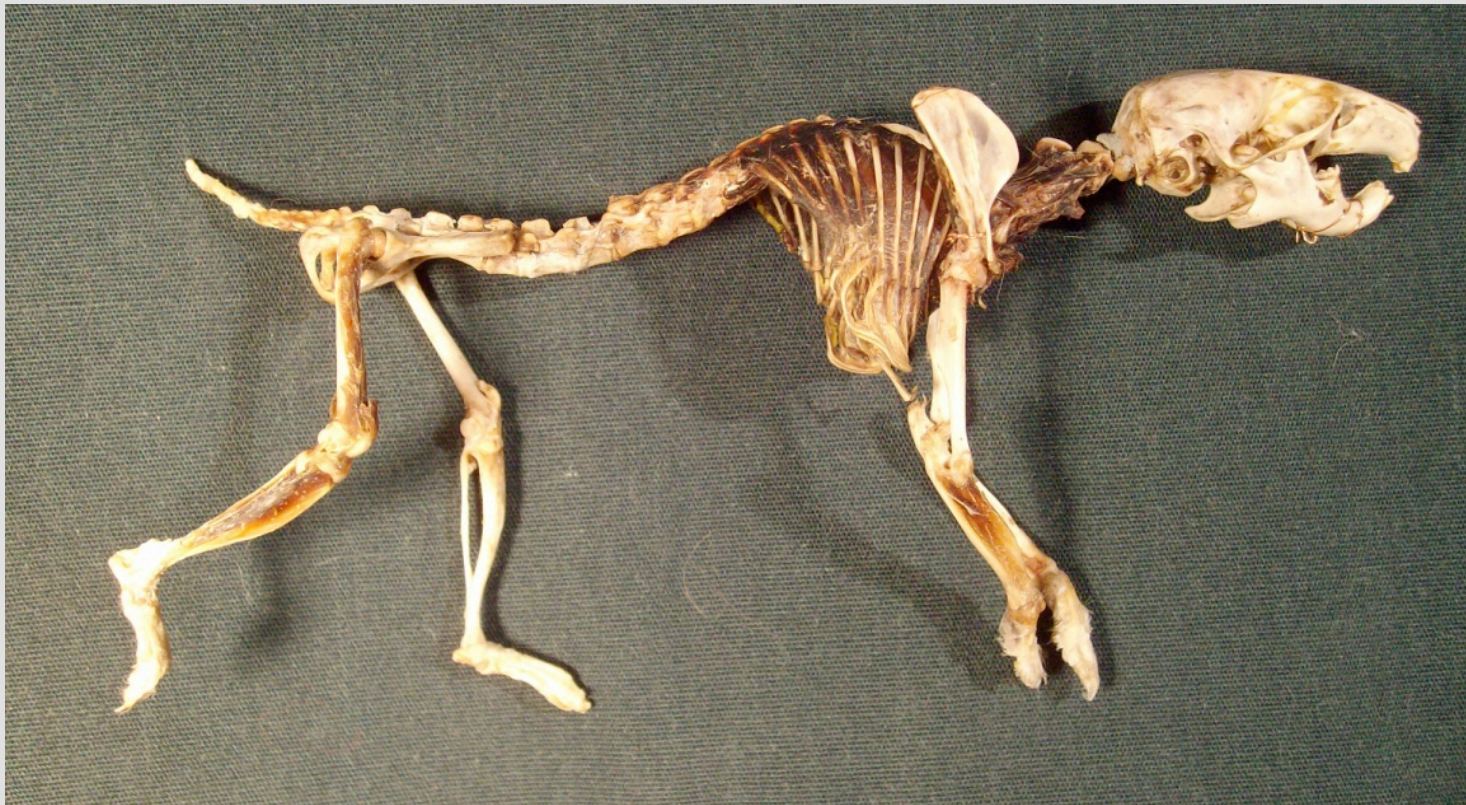
# Estudio osteológico comparativo del cráneo del hámster golden (*Mesocricetus auratus*) con el del ratón (*Mus musculus*)

- Author: Diego Jara Silva
- Institution: Universidad Iberoamericana de ciencias y tecnología.
- Year: 2009
- Language: español



## Material y método

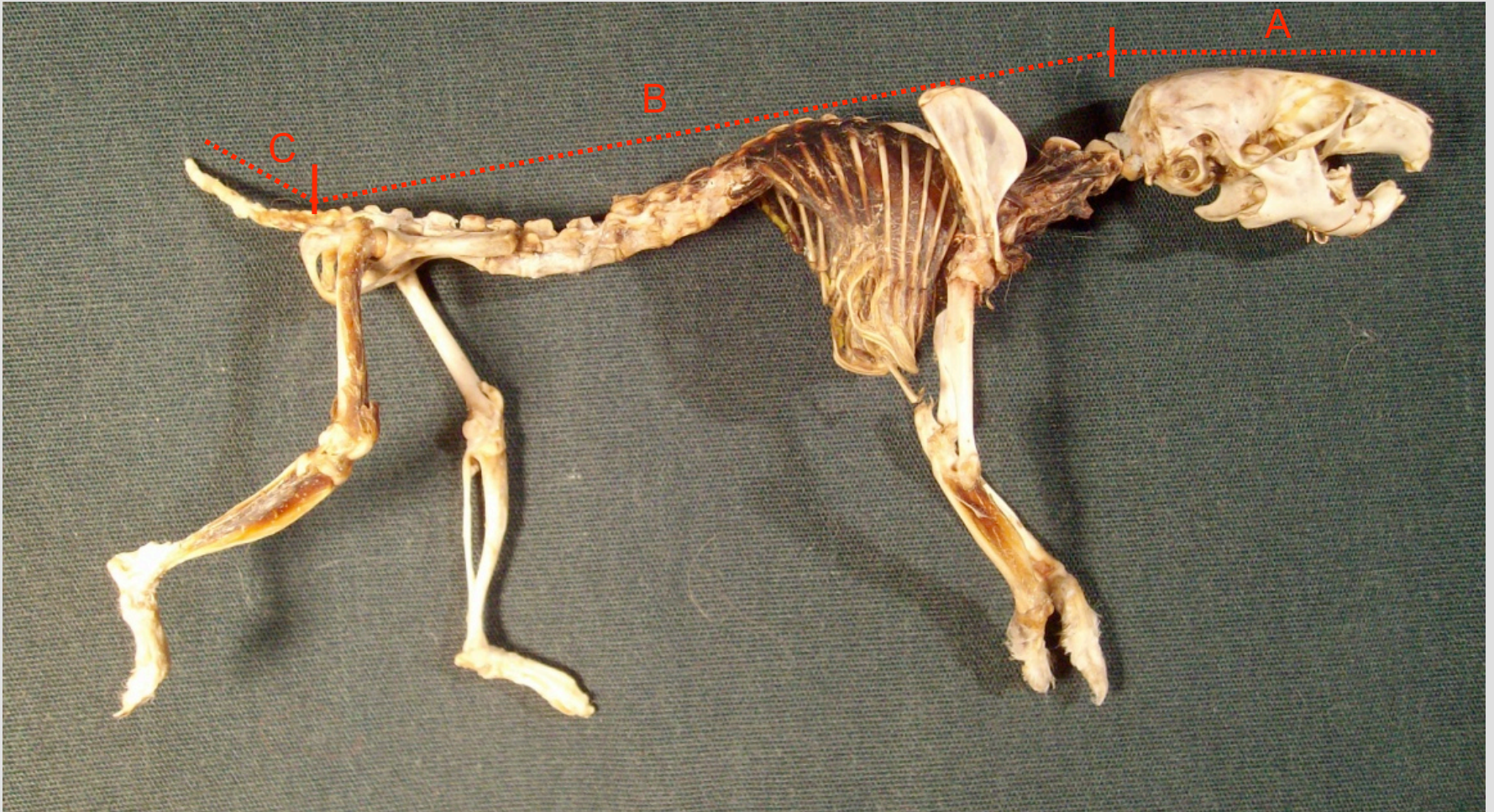
En el estudio se utilizaron dos cadáveres de hámster golden adultos y dos de ratón de laboratorio donados para estudio científico, los cuales murieron de forma natural y fueron enterrados para obtener sus osamentas.



esqueleto de hámster con músculos intercostales



## Medidas del primer hámster



A : longitud del cráneo 31 mm

B : longitud del cuerpo 79 mm

C : longitud de la cola 21 mm

**Medida en milímetros**




## Medidas de cráneo del segundo hámster



Medida en milímetros





vista dorsal del cráneo de hámster

1: Nasal

2: Premaxilar o hueso incisivo

3: Foramen infraorbitario

4: Maxilar

5: Frontal

6: Parietal

7: Escamosal

8: Interparietal

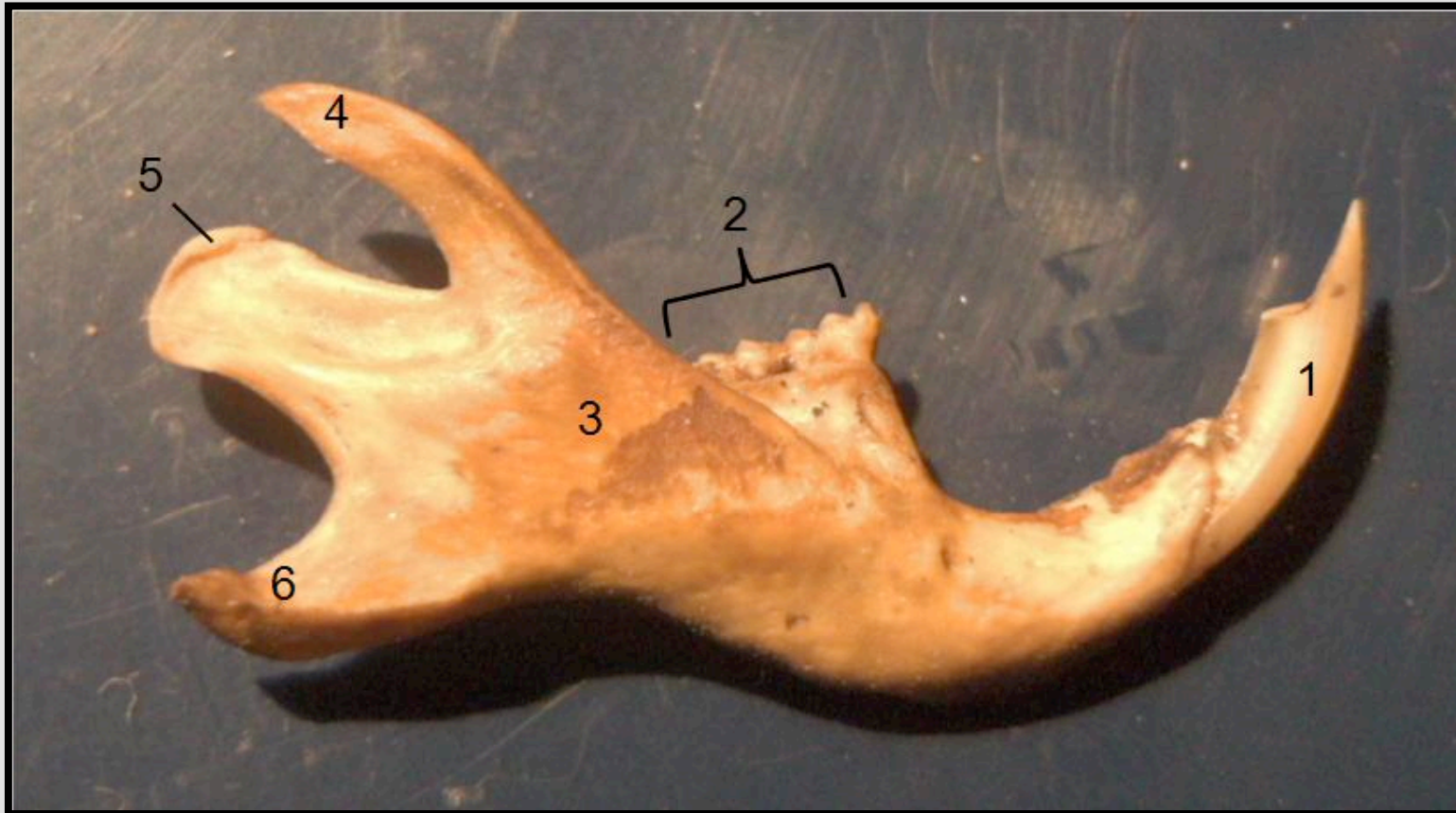
9: Occipital

# Mandíbula

El hámster tiene dientes sin raíz que crecen continuamente. Posee dos pares de incisivos en forma de cincel, tiene un diastema entre incisivos y molares. No posee caninos ni premolares, solo molares. Sus molares presentan varios prismas triangulares alternados

Tanto el ratón como el hámster tienen una dentición de 16 dientes siendo esta:

$$I \frac{1}{1}, C \frac{0}{0}, P \frac{0}{0}, M \frac{3}{3} \times 2 = 16$$



Vista lateral de la Mandíbula de hámster

1: Dientes incisivos

2: Molares

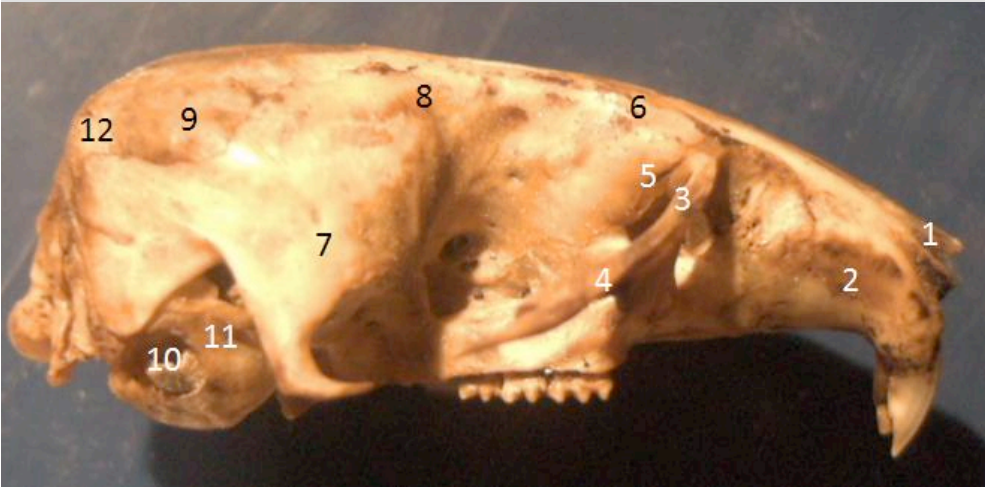3: Fosa masetérica

4: Proceso coronoides

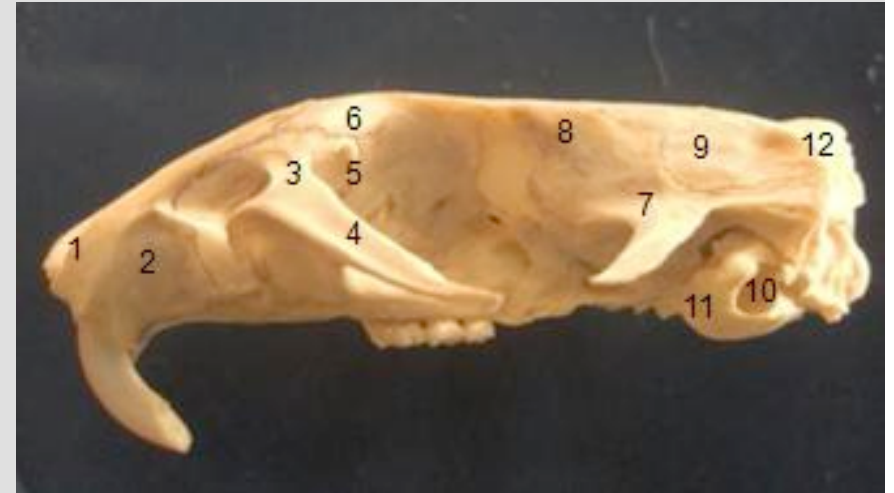5: superficie articular del proceso condilar

6: Proceso angular

## Anatomía comparativa de los cráneos



Cráneo de *Mesocricetus auratus*



Cráneo de *Mus musculus*

- 1: Nasal
- 2: Premaxilar o hueso incisivo
- 3: Maxilar
- 4: Proceso malar
- 5: Lagrimal
- 6: Frontal

- 7: Escamosal
- 8: Parietal
- 9: Interparietal
- 10: Meato acústico externo
- 11: Bulla Timpánica
- 12: Occipital

❖ tanto hámster como el ratón poseen hueso cigomático, no apreciable por corrosión de los cráneos



*Mesocricetus auratus*

*Mus musculus*



Huesos del cráneo vista dorsal

1: Nasal

2: Premaxilar o hueso incisivo

3: Foramen infraorbitario

4: Maxilar

5: Frontal

6: Parietal

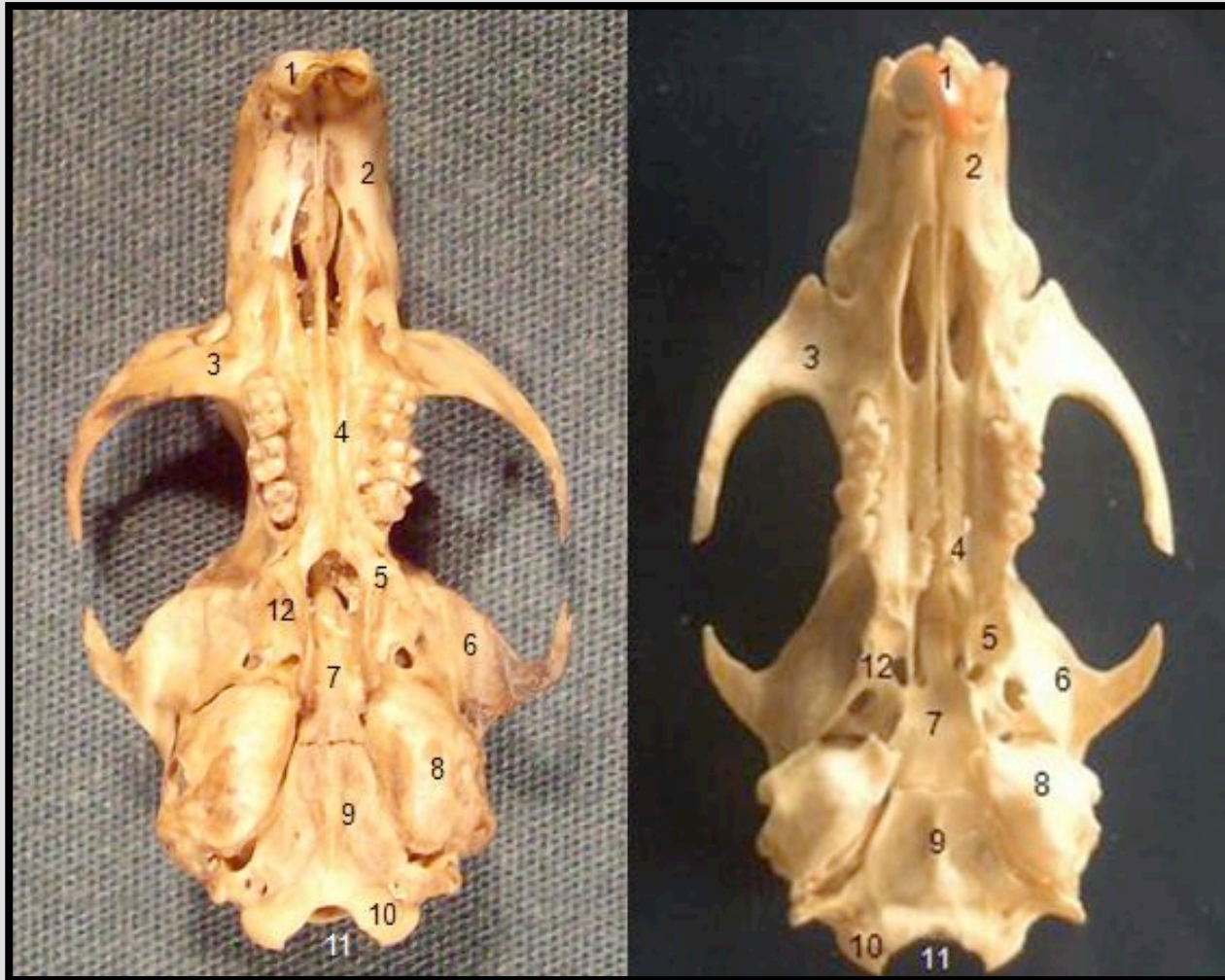
7: Escamosal

8: Interparietal

9: Occipital

*Mesocricetus auratus*

*Mus musculus*



Huesos del cráneo vista ventral

1: Dientes incisivos

2: Premaxilar o hueso incisivo

3: Maxilar

4: Palatino

5: Preesfenoides

6: Escamosal

7: Basioccipital

8: Bulla Timpánica

9: Occipital

10: Condilos del occipital

11: Foramen magnun

12: Pterigoides



## REFERENCIAS BIBLIOGRÁFICAS

- Barone .R (1987) Anatomie comparée des mammiferes domestiques Tome I. Osteologie.
- Frandson, R. D. (1988). Anatomía y fisiología de los animales domésticos. Buenos Aires : Interamericana. 4. ed.
- GETTY , R., SISSON, S., GROSMAN, J.(2000) Anatomía de los Animales Domésticos.
- Hickman, C. P., Ober, W. C. & Garrison, C. W. (2006) Principios integrales de *zoología*, Madrid: McGraw-Hill-Interamericana, Capítulo 28. 13<sup>a</sup> edición.
- Nomina Anatomica Veterinaria.(2005) Fifth edition.
- *Storer et al.* (2003) *Zoología General*. Barcelona: Ed. Omega, 6<sup>a</sup> edicion.